

～看護の心をみんなの心に～

看護の日・こころの日



☆ イベント開催 ☆

令和元年7月1日（月）

時間 10:00～12:00

場所 いしい記念病院

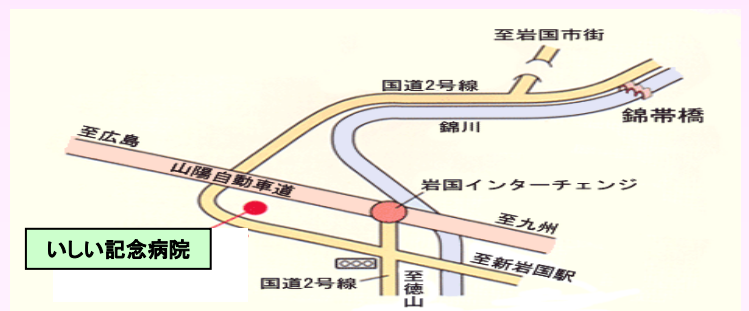
《1階》10:00～12:00

- ・ 血圧・体脂肪・腹囲測定（無料）
- ・ 内臓脂肪CT測定（先着10名様 無料）
- ・ 骨密度測定（先着20名様 無料）
- ・ 管理栄養士による栄養相談（無料）
- ・ 社会福祉士・ケアマネージャーによる よろず相談（無料）
医療・介護の悩み、認知症に関する悩み 等
- ・ 福祉用具展示・相談
- ・ 東洋羽毛協賛



医療法人 新生会

いしい記念病院



内脂肪CT測定により 貴方の気になる内臓脂肪がひと目でわかります

Fat Measurement

Date : 2013.04.26

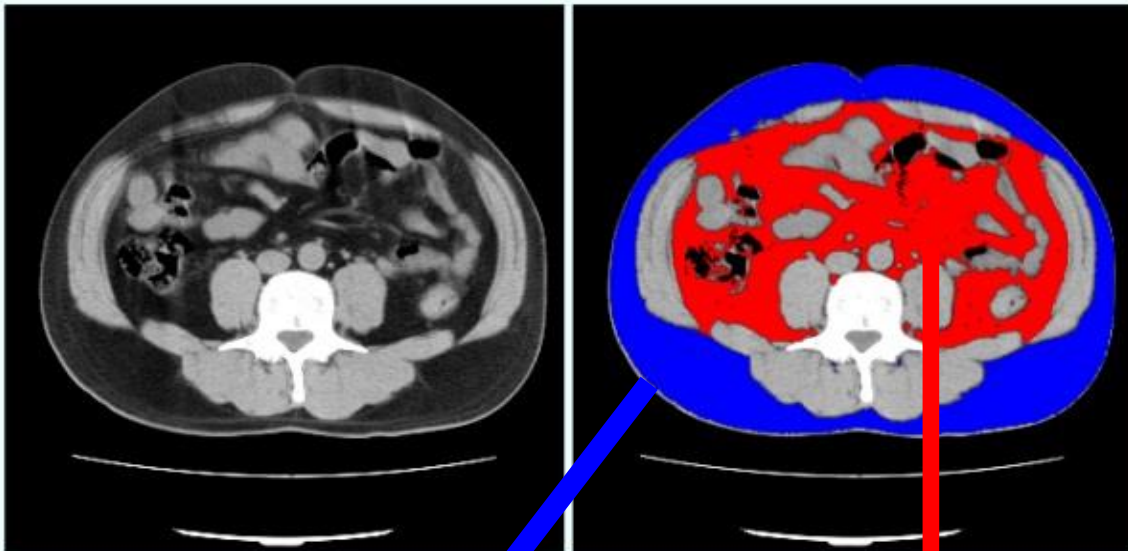
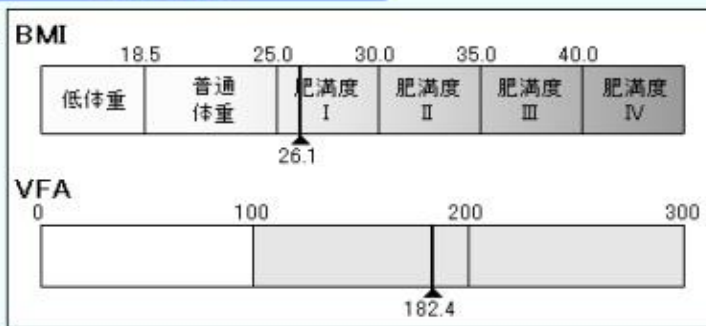
Ishii Kinen HP

Patient Information

Patient ID : 12739 Comment
 Patient Name :
 Age / Sex : 48Y / M
 Scan Date : 2013.04.26
 Scan Time : 12:54:50.000
 Referring Physician : *****

Results

Analysis Result	
身長	166.0 cm
体重	72.0 kg
BMI	26.1
全脂肪面積(TFA)	358.2 cm ²
皮下脂肪面積(SFA)	175.8 cm ²
内臓脂肪面積(VFA)	182.4 cm ²
VFA/SFA	1.04
脂肪分離閾値	-150 ~ -30 HU
腹囲	94.6 cm



参考文献

- (1) 日本肥満学会肥満症診断基準検討委員会：新しい肥満の判定と肥満症の診断基準
肥満研究：第6巻第1号P18-27(2000)
- (2) メタボリックシンドローム診断基準検討委員会：メタボリックシンドロームの定義と診断基準
日本内科学会雑誌：第94巻第4号P1171-1176(2005)

青色が皮下脂肪

赤色が内臓脂肪